



**CORSE** 2020  
10-11 SEPT.

21<sup>e</sup> EDITION

CENTRE DES CONGRÈS  
PORTO-VECCHIO

[www.sres-symposium.org](http://www.sres-symposium.org)



# Session 7

## Lésions multiples des troncs supra aortiques

Matthieu VASSE (Marseille)



- Femme 37 ans
- 89 kg, 158 cm, IMC 35,7
- Tabac 3PA sevré depuis 3 mois, Cannabis sevré depuis 1 an, G1P1
- Lymphome de Hodgkin en 2010 traité par radio-chimiothérapie (irradiation médiastinale)
- Syndrome anxio-dépressif suivi
- Traitement: Amlor, Plavix, specialfoldine, Pariet, Zoloft, Quetiapine, Theralene, Seresta, Tercian



- Ischémie digitale en 2017 d'évolution favorable sous héparine et anti agrégant plaquettaire
- Examen neurologique normal
- Bilan de thrombophilie négatif, FOP isolé
- Tension imprenable aux membres supérieurs
- Pouls périphériques présent aux membres inférieurs avec TA systolique à 110 mm Hg
- Bilan biologique RAS



Angioscanner des TSAO (septembre 2019)  
Quelle est votre prise en charge ?

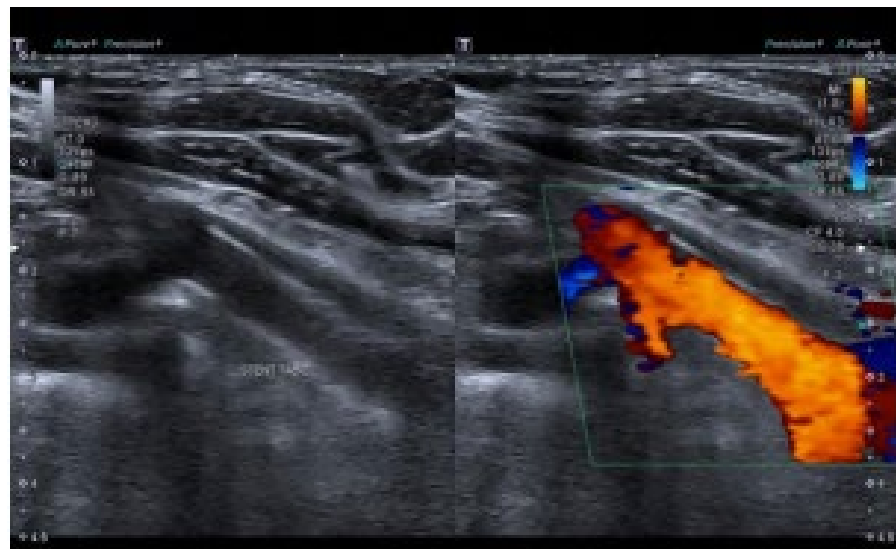




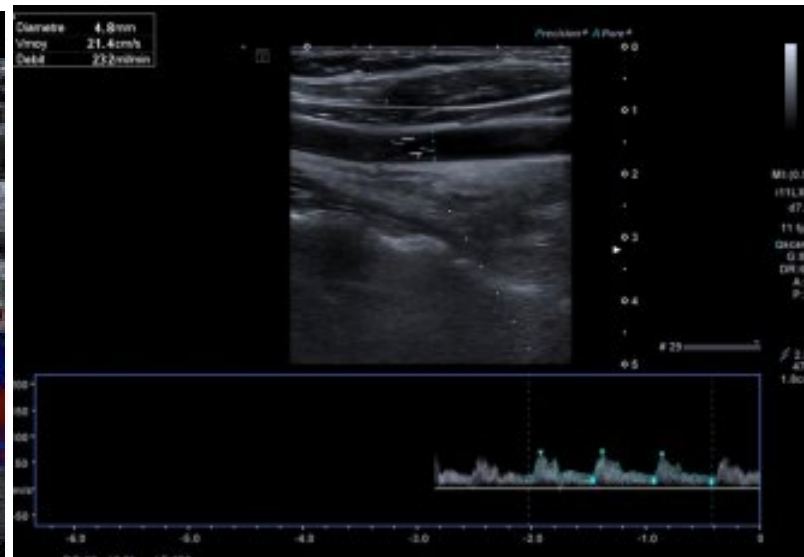
Devant les séquelles cérébrales bilatérales et l'ischémie digitale, décision de traitement

Devant l'antécédent d'irradiation médiastinale, décision de prise en charge endovasculaire

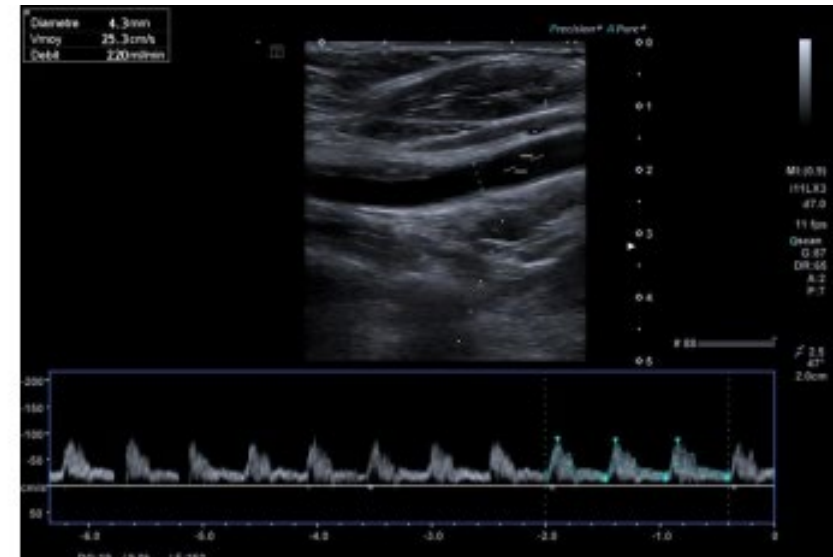
# Echo-Doppler de contrôle



Stent TABC perméable



Débits carotidiens symétriques









# Scanner de contrôle