



Cas 8

Carotides



Homme, 73 ans

- Malaise et aphasie résolutive le 18/05/24
- SAU : Sortie puis récurrence de la symptomatologie le jour même
 - Hospitalisation en centre périphérique
- IRM cérébrale du 18/05



Homme, 73 ans

- Permission le 20/05 au matin avec récurrence des symptômes à domicile
- Réhospitalisé, à plat strict,
- Introduction de Kardegic et d'Eliquis
- Transfert au CHU le 20/05 après midi



A l'arrivée au CHU

- NIHSS 8
- Troubles phasiques sévères
- Troubles de compréhension ordres simples
- Désorientation
- Dysarthrie difficilement compréhensible
- Ataxie MI droit sans déficit moteur hémicorporel
- Minime PCF droite
- Doute sur HLH droite



Examen clinique

- Poids : 115 kg
- Taille : 188 cm
- 38,1°C
- FC 117 / min
- Saturation 92%



Antécédents

- Chirurgicaux : Prothèse totale de hanche gauche
- Médicaux :
 - HTA
 - Goutte
 - FA permanente avec échec de cardioversion en mai 2023, sous ELIQUIS (stoppé depuis 2 mois suite à la PTH / jamais repris)
 - IDM stenté sur l'IVA en 03/2023
 - Pas de tabac
 - Possible consommation d'OH



Allergies:

- Eruption cutanée sous pénicilline

Mode de vie :

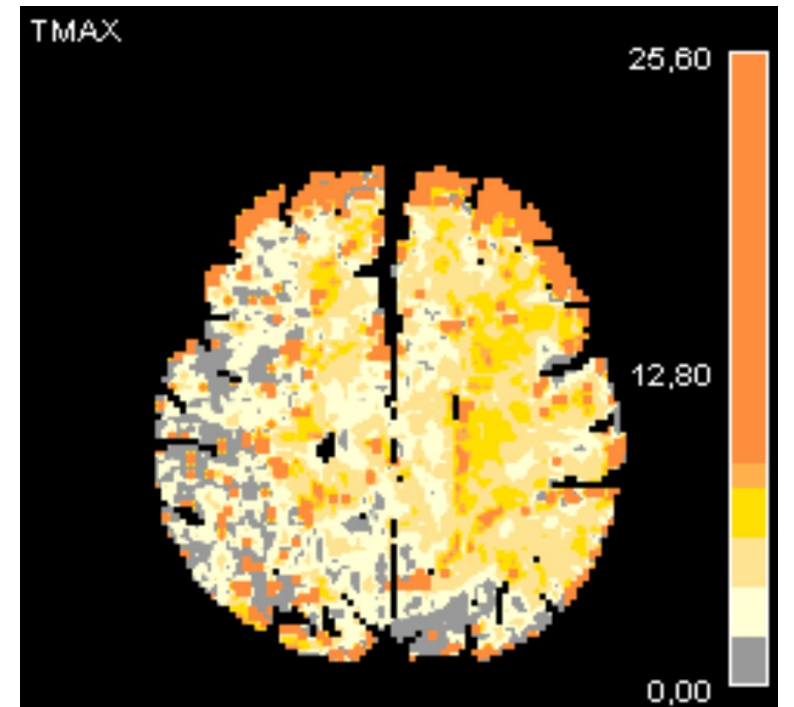
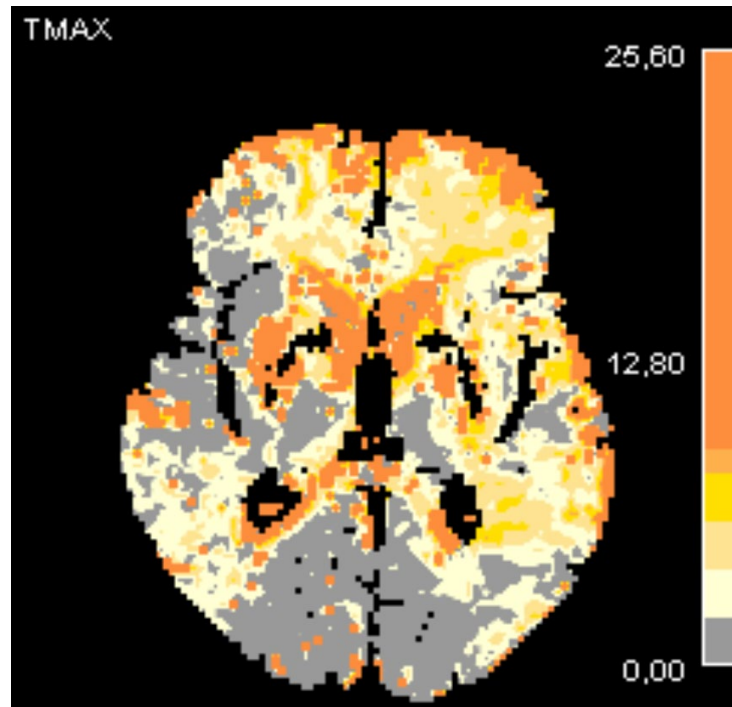
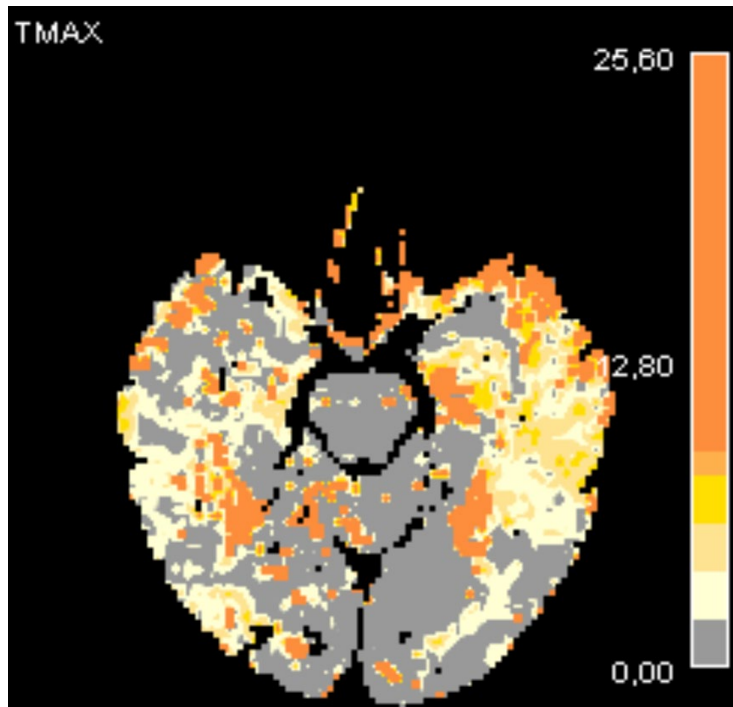
- Retraité, travaillait dans une boîte de nuit
- Vit avec son épouse et 3 enfants
- Parfaitement autonome



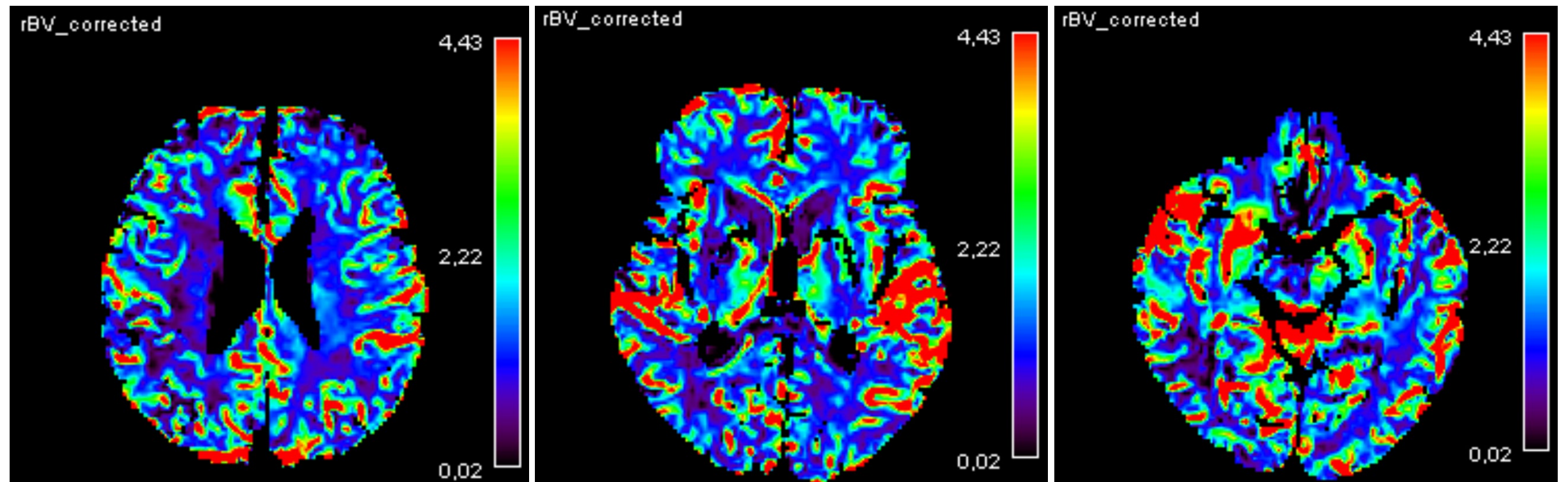
Traitements à l'entrée

- Atorvastatine 10 mg 0-0-1
- Périndopril 4 mg 0-0-1
- Pantoprazole 20 mg 0-0-1
- Kardegic 75 0-0-1
- Eliquis 5 mg 1-0-1
- Bisoprolol 2.5 mg 1-0-1

- IRM cérébrale 20/05 à l'admission au CHU



- IRM cérébrale 20/05 à l'admission au CHU





- TDM TSAO 20/05



Prise en soins ?