



# Cas 3

## Congestion pelvienne et nutcracker syndrom



- Femme, 31 ans
- Adressée par son médecin vasculaire pour varices pelviennes
- Douleur aine droite et cuisse droite pre-menstruelle
- Dyspareunie per-coïtale
- G2P2
- Traitement: Pilule oestro-progestative



Angioscanner réalisé dans un centre extérieur



# IRM pelvienne à la recherche d'un diagnostic différentiel



# Phlébographie diagnostique

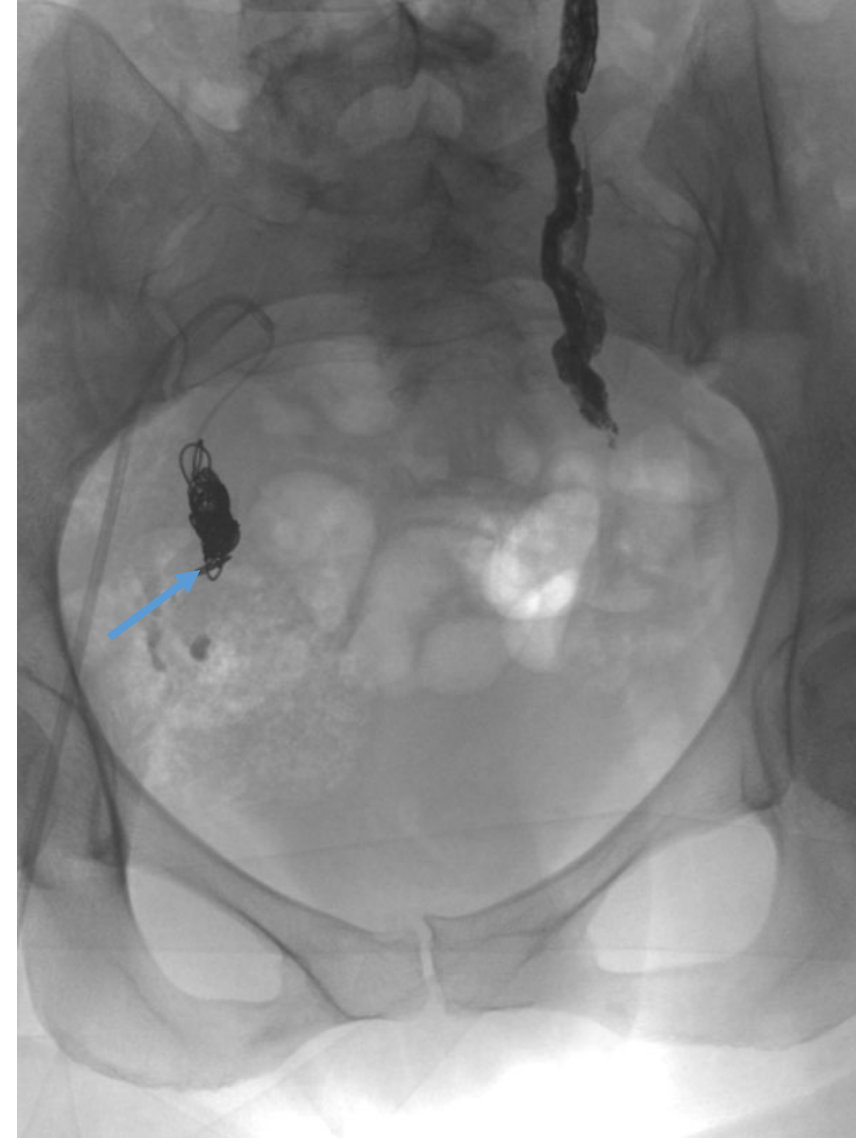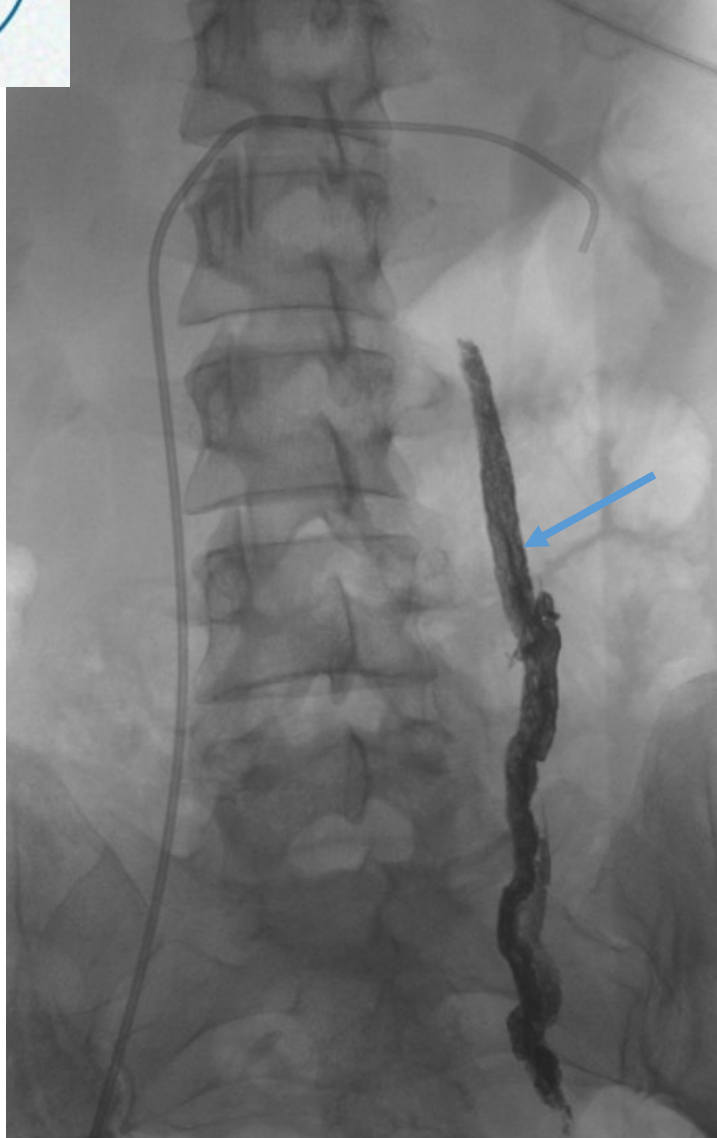


ECBU: Absence d'hématurie



Prise en soins ?

# Embolisation de la VOG et de la veine pudendale interne droite





# Régression des douleurs pelviennes et des dyspareunies à 6 mois de l'embolisation

Pas d'apparition d'hématurie microscopique  
Persistance de la phlébalgie saphène interne droite

